室蘭工業大学
学術資源アーカイブ
Muroran Institute of Technology Academic Resources Archive

MRIによる下肢動静脈分離イメージング法の検討（Ⅱ）

メタデータ	言語: Japanese 出版者: 室蘭工業大学 公開日: 2014-03-04 キーワード (Ja): キーワード (En): 作成者: 畑中, 雅彦, 竹原, 幸治, 道叉, 聡, 今野, 信義, 宮崎, 美司 メールアドレス: 所属:
URL	http://hdl.handle.net/10258/596

室蘭工業大学
学術資源アーカイブ
Muroran Institute of Technology Academic Resources Archive

MRIによる下肢動静脈分離イメージング法の検討（?）

その他（別言語等）のタイトル	A Magnetic Resonance Imaging Method for Distinguishing Arteries and Veins of the Lower Extremities (?)
著者	畑中　雅彦，竹原　幸治，道叉　聡，今野　信義，宮崎　美司
雑誌名	室蘭工業大学研究報告．理工編
巻	46
ページ	27-35
発行年	1996-11-08
URL	http://hdl.handle.net/10258/596

ＭＲＩによる下肢動静脈分離イメージング法の検討（Ⅱ）

畑中雅彦*1、竹原幸治*1、道叉聡*2、今野信義*2、宮崎美司*2

A Magnetic Resonance Imaging Method for Distinguishing Arteries and Veins of the Lower Extremities (Ⅱ)

Masahiko HATANAKA, Kouji TAKEHARA, Satoshi MICHIMATA, Nobuyoshi KONNO and Yoshiji MIYAZAKI

Abstract

We have developed a kind of Magnetic Resonance Angiography (MRA) techniques, which is called the walking multi-slice and subtraction MRA. In this technique, using subtracted conventional flow refocused gradient Field Echo (FE) multi-slice images, the MRA image distinguished arteries and veins of the lower extremities is obtained. In this paper, we report a new designed MRI scan condition and some additional image processing for this technique to improve the spatial resolution in the direction of the slicing.

Ⅰ．はじめに

磁気共鳴イメージング（Magnetic Resonance Imaging, MRI）システムを用いて非侵襲的な手段により血管像を得るMR血管造影法（MR Angiography, MRA）が開発され、脳ドック等の臨床検査に使われてきている[1,2]。我々も、通常の臨床検査に用いられているMRIシステムに特別な装置を付加することなく下肢動静脈を分離して同時に画像化する MRA の技法（the walking multi-slice and subtraction MRA）について研究を行ってきている[3-5]。本手法では、多断層撮影（multi-slice scan）時の Time Of Flight（TOF）効果による信号強度の変化と画像の差分処理を組み合わせて、略平行に走行する動静脈を対象に動脈と静脈を分離して同時に画像化を行う。血管系全体の観察方法としては、MRA の一般的な手法となっている、断層像を積み重ねて3次元データとし全体を最大値または最小値投影（Maximum Intensity Projection, MIP or Minimum Intensity Projection, mIP）処理して2次元画像を得る手法を用いている。

今回、投影画像上での画質と画像サイズを維持しながら、スライス厚を薄くしてスライス方向の

*1　室蘭工業大学 工学部 情報工学科　〒050　室蘭市水元町27番1号
*2　登別厚生年金病院 放射線室　〒059-05　登別市登別温泉町133番地

空間分解能を改善する手法について検討した。本報告では、分解能向上のための改善事項（スライス厚の低減とデータ収集繰り返し時間の短縮を主眼とした MRI 撮影条件の再設計および血管像強調のための画像処理項目の追加）とその動作確認実験の結果について報告する。

Ⅱ．方法

Ⅱ-1. 撮影方法の原理

MRI では、ラジオ波パルスを使った所要スライス面への選択励起により MR 信号を得ており、256＊256マトリクスの画像再構成のためには 256 回の信号収集が必要になる。通常の MRI の撮影では信号収集の繰り返し周期は生体組織が励起前の状態に復帰する緩和回復時間（T1緩和時間）を考慮して決められているが、血管を画像化する MRA では生体組織の回復過程を無視して高速に信号収集を行い、静止している組織からの MR 信号を抑制する。他方、血管部はスライス面に隣接する未励起の領域から動脈および静脈血流として励起されていない新鮮な血液が供給されるので、比較的高輝度の信号となる（血流の TOF 効果[2]）。

多断層撮影における TOF 効果の原理図を **Fig.1** に示す。右側から流入する血管（仮に動脈とする）に対して、左端のスライス（**Fig.1**の slice ＃1）では新鮮な血液の供給により高輝度な信号が得られるが、右端（slice＃3）では左側のスライスで励起済みの飽和状態にある血液が流入するので信号強度は低くなる。右側から流入する血管では全く逆の信号強度差が各スライスに生ずる。血管部以外の組織は移動がないので、3 スライスとも同程度の信号強度となる。次に、多断層撮影位置を1スライス分だけシフトしながら撮影し続けると、同一スライス位置で動静脈が異なる信号輝度となる複数の画像が得られる（**Fig.2**下段の 3 画像を参照）。左右両端の画像の差分処理により、血管以外の組織の画像値を零にし、血流の向きに依存して血管の画像値を正負に区別して画像化できる。正の画像値を有する血管は最大値投影（MIP）により、負の値を持つ血管は最小値投影（mIP）処理で描出する[3-5]。

Ⅱ-2. 撮影方法の改善点

投影画像上において、スライス方向の空間分解能を向上させるためには断層像のスライス厚 t を低減する必要があり、スライス方向の画像サイズを確保するためには断層像の数を増やす必要がある。全体の撮影時間は必要とする断層像の数に比例するので、信号収集時間の短縮も必要になる。今回撮影条件の改良として、信号収集の繰り返し時間 TR の短縮とスライス厚 t の低減およびラジオ波パルス強度を表すフリップ角 α の変更を行った。前回の実験と対比して、撮影条件を**Table 1** にまとめて示す。

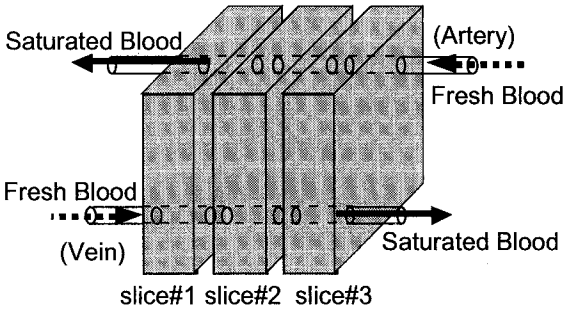

Fig.1 Time of Flight effect in case of the multi-slice MR scan.

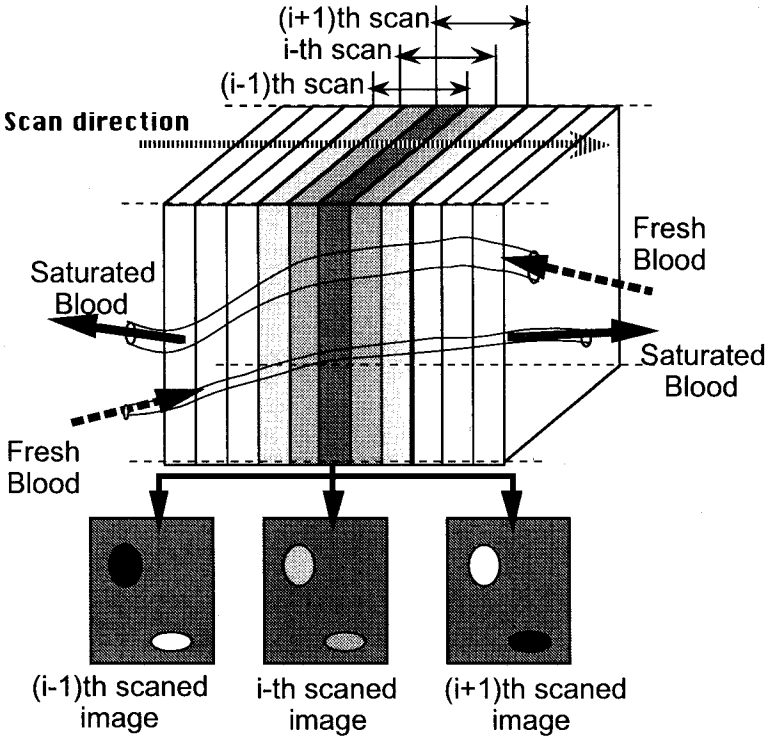

Fig.2 Overview of the walking multi-slice and subtraction MRA.

使用したFlow Refocused Gradient Field Echo (FE) シーケンスに対する信号強度 S は、次式で表される[6]。

$$S \propto t \times f(v) \times \rho \times \frac{1-\exp(-\frac{TR}{T1})}{1-\cos\alpha \times \exp(-\frac{TR}{T1})} \times \sin\alpha \times \exp(-\frac{TE}{T2^*}) \quad \cdots \quad (1)$$

但し f (v) は血流速 v の効果についての項目、ρ は水素原子核密度、 T1 は緩和回復過程の時定数（T1 緩和時間）、T2* は信号減衰の時定数で、これら全ては生体組織固有のパラメータと考えてよい。TE はエコー時間と呼ばれ、信号減衰効果（T2* の効果）を制御する撮影パラメータである。

スライス厚 t を 15 mm から 10 mm へと 2/3 に減らし、繰り返し時間 TR を使用した装置の限界値 TR ＝ 120 msec まで 30 msec 短縮することにより、T1 ＝ 550 msec の生体組織（骨格筋を想定）[7]の信号強度は、(1) 式から、約 56 %に減少する。しかし、フリップ角 α を 10°下げて 60°とすることにより、同じく (1) 式より、約 62 %まで回復することが見込まれる。フリップ角をさらに下げると T1 ＝ 550 msec の生体組織の信号強度はより回復するが（α ＝ 36.5°で最大信号強度）、T1 緩和時間の値は各生体組織に依存して大きく変化することと、ラジオ波パルスの強度が弱くなるので血流下流部での信号飽和効果が減少し動静脈間のコントラストが小さくなると予想されるので、α ＝60° に設定した。

Table 1 Scan conditions

	Scan condition	Previous scan condition[5]
Pulse Sequence	Flow Refocused Gradient Field Echo (FE)	FE
Repitation Time TR	120 msec	150 msec
Echo Time TE	22 msec	22 msec
Flip Angle α	60 deg.	70 deg.
Scan matrix	256＊128	256＊128
Multi-slice No.	3 slices	3 slices
Slice Thickness t	10 mm	15 mm
Slice Overlap Ratio	50 %	50 %

Table 2 Measured blood flow speed data of the lower extremities[8]

	Maximum speed measured by Ultra Sound (Doppler method)	Minimum speed measured by Ultra Sound (Doppler method)	Average speed measured by MRI (Bolus tracking method)
Femoral artery	～33.0 cm/sec	～3.0 cm/sec	～10.0 cm/sec
Femoral vein	～8.0 cm/sec	～1.7 cm/sec	～3.5 cm/sec

血流は脈拍流であり繰り返し時間 TR の間における血液の移動距離の評価は容易ではないが、Table 2に示した大腿動脈（Femoral artery）と大腿静脈（Femoral vein）の血流速の測定データ例[8]のうち MRI で実測された値を使うと TR ＝ 120 msec の間に動脈血で 12 mm, 静脈血で 4 mm 程度の移動が見込まれるので、スライス厚 t ＝ 10 mm で動静脈間のコントラストがある程度維持されると考えた。

さらに下肢スライス方向の連続性を確保するために、前回同様、実際の多断層撮影位置のシフト量は 1/2 スライス分とし、スライスの 50 %が順次オーバーラップするように撮影した（Slice Overlap Ratio＝ 50 %）。

Ⅱ-3. 画像処理に関する改善点

Fig.2 下段に示したように、今回の撮影では同じ位置で 3 枚の断層像が得られる。血管以外の背景部除去ための差分処理において 3 通りの組み合わせがあるが、従来は血管描出能の高い組み合わせのみを利用していた。

今回はスライス選択特性の不完全性に起因する差分誤差を緩和するために、(i＋1) 番目に撮影された画像から (i－1) 番目と i 番目に撮影された画像を差分し、得られた差分画像を加算する処理を追加した。また、差分画像における血管と背景部のコントラストを改善するために、符号を考慮して画像値を 2 乗し正規化する処理も追加した[9]。

動静脈投影像の重ね合わせ表示では、前回の報告と同じように[5]、投影線上の位置関係を考慮してある。

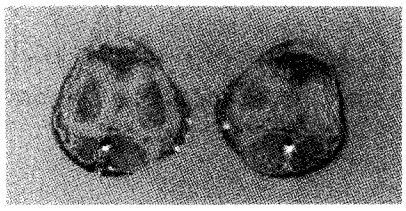
(a)

(b)


(c)

Fig.3 Examples of subtracted slice images (a),(b) and their added image (c).
(Gray scale reversal image: the white dots and the black ones on these images mean the cross sections of veins and arteries, respectively.)

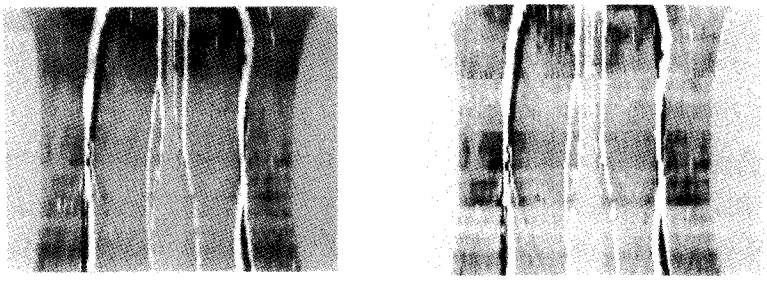

Fig.4 Examples of the walking multi-slice and subtraction MRA images: (a) TR= 150 msec, α = 70 deg., t = 15 mm, and (b) TR = 120 msec, α = 60 deg., t= 10 mm.
(Gray scale reversal images: the white vessels and the black ones mean veins and arteries, respectively.)

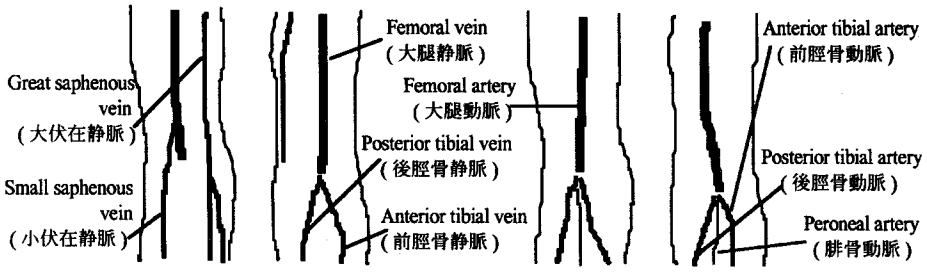

Fig.5 Diagram of the main arteries and veins of the lower extremities.

Ⅲ．使用装置等

撮影装置は東芝製 0.5 テスラ超電導 MRI システム（MRT- 50A）を使用し、健常人ボランティアを撮影した。画像処理等のデータ処理は、デジタルアーツ社製のフレームメモリ Hyper FRAME 3 を内蔵した NEC 製パソコン PC-9801BX2 にてオフラインで行った。画像出力は精工舎製ビデオプリンタVP-1500 を、プログラム開発はマイクロソフト社製 MS-C6.0 を使用した。

Ⅳ．結果

今回の撮影条件（Table 1 参照）の下で得られた同じスライス位置の 3 枚の横断像に対する差分処理の結果を Fig.3 に例示する。但し、使用したプリンタの濃度に関する出力特性を考慮して、画像は白黒反転表示となっている。

Fig.3 (a) は (i＋1) 番目と (i－1) 番目の撮影で得られた画像間の差分画像で、同 (b) 図は (i＋1) 番目と i 番目の撮影で得られた画像間の差分結果である (Fig.2の下段の図を参照)。差分画像上における血管と背景部のコントラストは、各断層像間でばらつきが大きいが、前回の結果と比べて減少傾向にあった。両差分画像において、ともに静脈は白（負の値）・動脈は黒（正の値）として求め

られたが、差分誤差に相当する血管以外の背景部は (a), (b) で符号が逆転している。Fig.3 (a), (b) の画像を単純加算した結果を(c) に示す。加算処理により背景部の画像値は小さくなっており、背景部の抑制効果が確認できる。血管部に対しては、Fig.3 (a) では抽出されていて (b) では描出されていない血管（例えば下肢内側を走行する伏在静脈、Fig.5参照）の抽出能は下がったが、全体的にみて背景部との間の画像コントラストは改善された。但し、改善の度合いは血管の種類やスライス位置に依存して大きく変動しており、特に一部の断層像では差分処理・加算処理による血管の描出不良や背景部の相殺効果の少ないものもあった。

Fig. 4 に、今回の実験で求められた walking multi-slice and subtraction MRA の下肢動静脈分離血管像の白黒反転表示像を例示する。また Fig. 5 に、Fig. 4 の結果に対応する主な下肢血管系のモデル図を示す。Fig. 4 (a) は、前回と同一の条件下で得られた断層像に差分処理を行い、画像値に対する符号付き 2 乗演算処理で画像コントラストを強調した後で、断層像を積み重ねて冠状断方向（背中から腹部の方向）に最大値（MIP）および最小値（mIP）同時投影処理した結果である。同 (b) 図は、今回の撮影条件下で得られた断層像に対して差分画像間の加算処理を追加して、 (a) 図と同じ処理を行った結果である。但し、上下方向の長さに対する校正は行っていない。

信号収集繰り返し時間 TR の短縮とスライス厚 t の低減により、血流の TOF 効果が小さくなるので原画の断層像上ではコントラストが若干低下していたが、Fig. 4 の動静脈分離画像上では大腿動脈、大伏在静脈とも基本的な描出能には差異はなかった。同一位置の差分画像を使った加算処理を併用した (b) 図では、背景部良好に抑制された部分と差異のない部分、悪化した部分が水平方向の縞状のパターンとして観察される。加算処理により、前・後脛骨動脈の描出能が若干改善されたが、他の血管については改善も顕著な悪化もなかった。スライス厚を 15 mm から 10 mm に低減したスライス方向の空間分解能の改善効果は、次節で考察するスライス位置設定の精度と再現性などの問題により、血管の描出能向上にはほとんど寄与しなかった。

V. 考察とまとめ

投影画像上での画質と画像サイズを維持しながら、スライス厚 t を薄くしてスライス方向の分解能を改善するために、信号収集繰り返し時間 TR を短縮する改良実験を試みた。使用した装置に関する現状での性能限界から、スライス方向の空間分解能向上は 33 %であり、 TR の短縮率は 20 %であった。しかし、今回の実験結果では、空間分解能の向上が血管描出能の改善に直接的には結びつかなかった。血管の描出能は、前回の程度が維持されただけであった（Fig. 4 ）。

以下、今回の実験に関する問題点および今後の課題について考察する。

（ｉ）. Fig. 3 (a), (b) の差分画像上で背景部の画像値の符号が反転する原因としては、次の事項が考えられる。Fig. 6 にモデル化して示したように、現実のスライス特性は完全な矩形ではない。マルチスライス撮影において、スライス間のギャップに含まれる情報をできるだけ拾いだすために

は、スライス特性の裾野をオーバーラップさせる必要がある（Fig. 6 ）。今回の差分処理では、多断層撮影時のスライス位置 Fig. 1 の Slice # 3 の画像から Slice # 1 の画像および Slice # 2 の画像を差分しており、特に後者の差分において裾野の重なり具合の差異が差分誤差を大きくしていると思われる。前者の差分誤差は、スライス特性の非対象性などから生じていたと思われる。

（ⅱ）. Fig. 4 (b) で示したように、差分画像の加算処理による背景部抑制効果が一様に現われなかった理由としては、被検者の体動の影響も考えられるが、多断層撮影時のスライス位置設定の誤差が主因であると思われる。多断層撮影位置の設定法を Fig. 7 に示す。位置決め用の冠状断画像上に参照用として前回の撮影位置が ROI として表示されており、トラックボールの手動操作により今回の撮影する多断層を示す ROI の位置を決定する。この時の操作ミスおよび位置決め用画像のピクセルサイズ以下の誤差の累積が、差分処理する断層像の位置ズレとなり差分誤差に変化をもたらしたと思われる。

（ⅲ）. 血管と他の生体組織との間の画像コントラストを改善するための2乗演算処理は、ある程度の効果があった。X 線 CT の CT 値や超音波診断装置のドップラー血流速の値などは、物理的定義がはっきりしており画像値の校正も行われているので、診断目的の医用画像処理において画像値の非線形変換を安易に採用すべきではない。しかし MRI の場合、基礎物理量である緩和時間に磁場依存性があること、(1) 式に示したように画像値は水素原子核密度と緩和時間の複雑な関数であり、撮影パルスシーケンスに依存して画像値を決める関数の形も変化することから、画像値に対する校正は行われていない。これらから、特定の対象物に対する形状把握・輪郭強調や視認性向上を目的とした MRI 用の画像処理において、画像値に対する非線形処理もある程度は有効であると考えられる[9]。

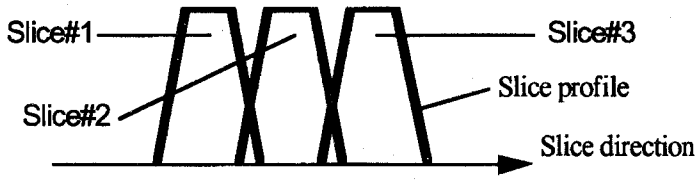

Fig.6 Overview of the slice profile model and multi-slice scan.

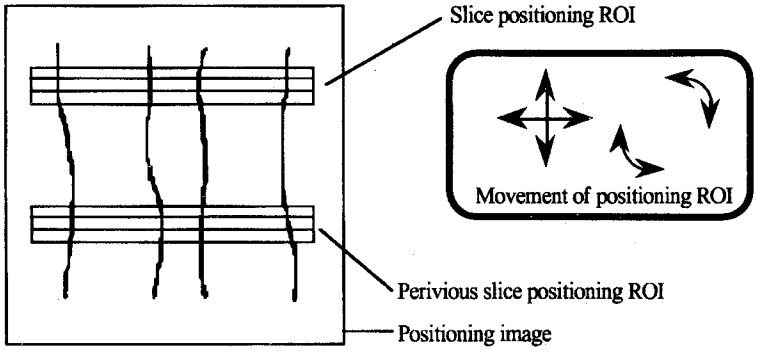

Fig.7 Overview of the slice positioning method.

（ⅳ）．今回の改良実験では、MRIシステム中の撮影用制御ソフトウェアであるパルスシーケンスおよびスライス位置決めのためのソフトウェアに変更を加えることができなかった。上記（ⅰ），（ⅱ）の考察の正当性および血管描出能の向上を実証するためには、MRIシステム中のソフトウェアを改良して再実験を行う必要がある。これらを今後の課題としたい

本研究の要旨の一部は、平成6年度電気関係学会北海道支部連合大会にて発表した[10]。

（平成8年6月7日　受理）

参考文献

1）古瀬和寛，飯沼武，遠藤真広，他：頭部MRAスクリーニングのあり方について，日本磁気共鳴医学会雑誌，14, (8) , 422 - 428 (1994)

2）D.D.Stark, W.G.Bradley,Jr.: Magnetic Resonance Imaging (2nd ed), 1, 299-334 (Mosby-Year Book,Inc., 1992)

3）畑中雅彦, 太田利彦, 川村務, 他： MRIによる動静脈分離血管像の作成法について (1), 平成4年電気関係学会北海道支部連合大会, 333-334 (1992)

4）畑中雅彦, 佐々木信也, 西辻昭, 他：Multi-slice FE法による下肢動静脈分離 subtraction-MRAの検討, 第20回日本磁気共鳴医学会大会, 309 (1992)

5）川村務, 太田利彦, 佐々木信也, 他：MRIによる下肢動静脈分離イメージング法の検討，電子情報通信学会技術研究報告, (MBE93-37), 59-65 (1993)

6）畑中雅彦, 吉田忠候：高速撮像法と Gradient Field Echo 法，画像診断別冊 10 誰にもわかる MRI（荒木力, 湯浅祐二 編），96-104（秀潤社, 1991）

7）P.A.Bottomley, T.H.Foster, R.E.Argersinger, *et al.*: A review of normal tissue hydrogen NMR relaxation times and relaxation mechanisms from 1-1000 MHz: dependence on tissue type, NMR frequency, temperature, excitation and age, Med. Phys.,11, (4) , 425-448 (1984)

8）山口弘次郎, 畑中雅彦, 杉本博, 他：動・静脈分離下肢 MR Angiography, 第16回日本磁気共鳴医学会大会, 238 (1990)

9）畑中雅彦, 町田好男, 吉田忠候, 片田和広：ルーチンT2強調MR画像からの脳表面構造描出法, 日本医用画像工学会誌, 10, (2), 119-125 (1992)

10）竹原幸治，畑中雅彦，川村務，他： MRIによる動静脈分離血管像の作成法について (2), 平成6年電気関係学会北海道支部連合大会, 284 (1994)